

La stérilisation chez le furet :

Déroulement, conséquences et alternatives

Tour de table du 26 Mars 2007

Stéphanie PIAZZA
(2ème Doctorat et éleveuse de furets)

déposé Copyright France.com

1

I. Rappels

- Indispensable chez la femelle
 - Chaleurs sans saillie
 - Hyperoestrogénisme
 - Aplasie médullaire → → Mort
- Opération de convenance chez le mâle
 - Aucune indication médicale
 - Evite l'odeur forte et les comportements sexuels durant la période de rut
- Ablation des glandes anales inutile et interdite !!

2

déposé Copyright France.com

Toute copie de ces textes et images, en tout ou partie est interdite

II. Déroulement

- Anesthésie :
 - !!! Attention à l'hypothermie !!! Toujours sur coussin chauffant !
 - Pas de jeun préalable trop long (~ 3 - 4 H)
 - Examen clinique complet avant toute anesthésie
 - Anesthésie fixe
 - Anesthésie gazeuse

3

II. Déroulement

- Anesthésie fixe :
 - Si pas de gazeuse
 - Pas de Xylazine (trop hypotenseur), pas de barbituriques, pas de propofol
 - Medetomidine + Kétamine
 - Tilétamine + Zolazépam (Zoletil®)
 - (Diazépam + Kétamine ou ACP + Kétamine...)
 - Mettre la dose juste !! (pas moins !!)

4

déposé Copyright France.com

Toute copie de ces textes et images, en tout ou partie est interdite

II. Déroulement

- Anesthésie gazeuse :
 - La méthode de choix !!
 - Halothane ou Isoflurane + O₂
 - En circuit ouvert (de Bain)
 - Induction au gaz (masque ou cage à induction) avec un taux de 4-5% (Idéal !!)
 - Induction avec petite dose de médetomidine, kétamine ou tilétamine zolazépam
 - Maintenance à 1,5-2,5% d'halothane ou 2-3% d'isoflurane

5

II. Déroulement

- Anesthésie :
 - Pose d'un cathéter IV (perf. et urgence)
!!! Hyperhydratation (No : 10ml /Kg/h)
 - Intubation (sonde de 2 à 4 mm)
 - Monitoring cardiaque
 - Pulsoxymètre
 - Capnographe...

6

déposé Copyright France.com

Toute copie de ces textes et images, en tout ou partie est interdite

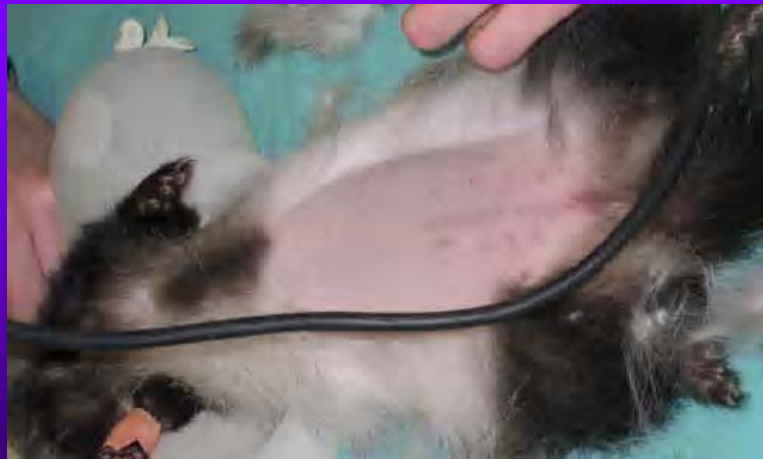II. Déroulement

Reportage photo de la
stérilisation de
Princesse

*Service d'OPA de la FMV
de Liège*



7

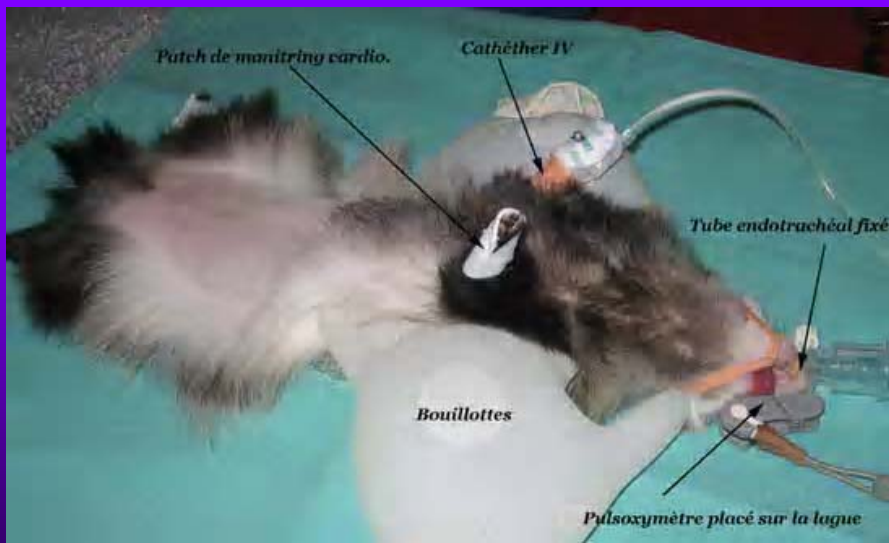

Tonte

8

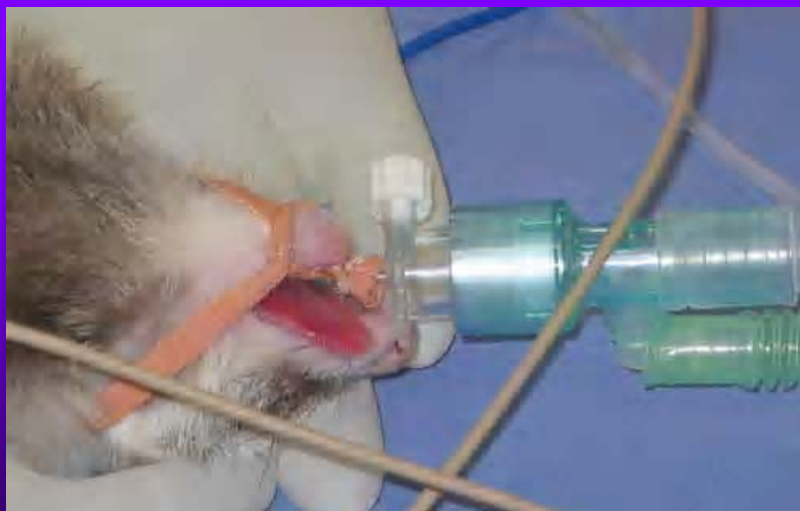déposé Copyright France.com

Toute copie de ces textes et images, en tout ou partie est interdite



Mise en place des différents monitoring

9

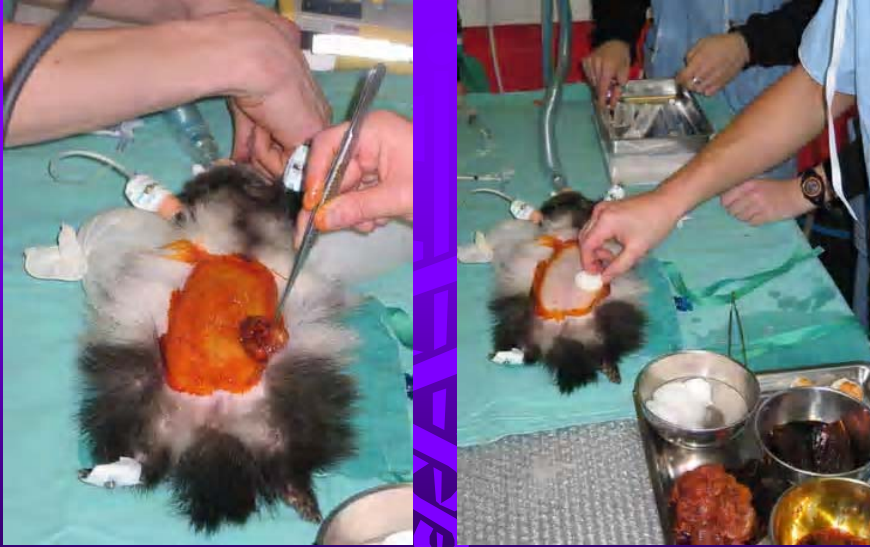

Tube endotrachéal relié au circuit

10

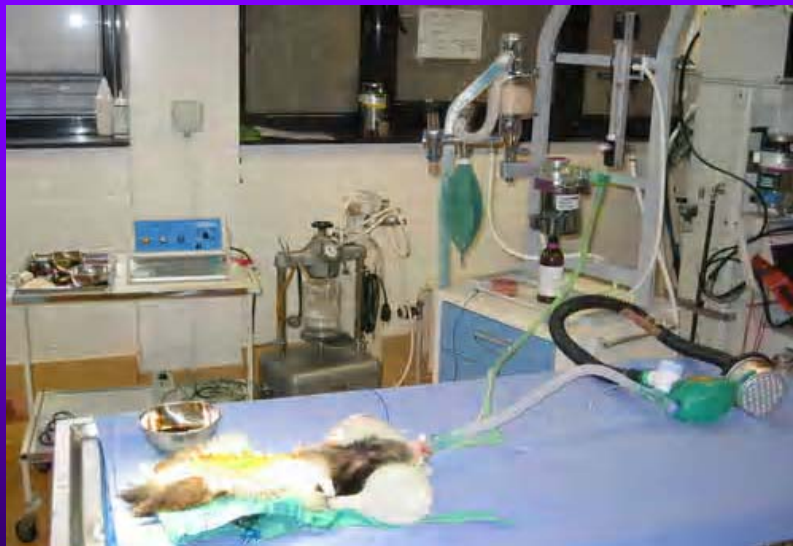déposé Copyright France.com

Toute copie de ces textes et images, en tout ou partie est interdite



Asepsie chirurgicale

11



Bloc opératoire OPA

12

déposé Copyright France.com

Toute copie de ces textes et images, en tout ou partie est interdite



Monitoring cardio.

13

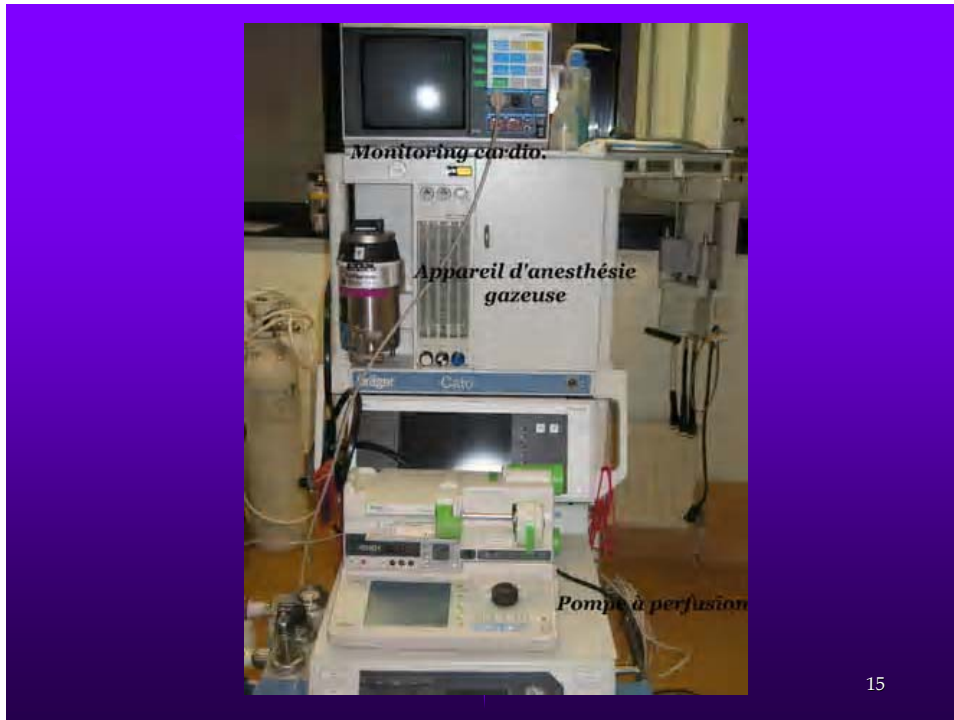

Pulsoxymètre

14

déposé Copyright France.com

Toute copie de ces textes et images, en tout ou partie est interdite



15

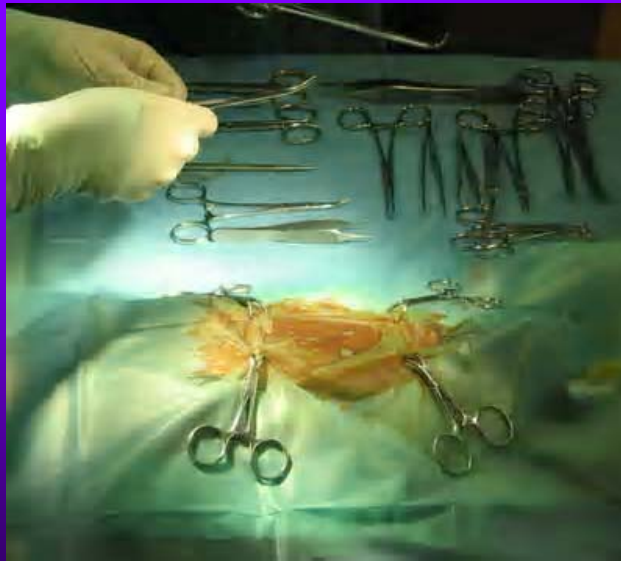II. Déroulement

- Important :
 - Ovaire diffus en grappe de raisin
 - Bourse ovarique très riche en graisse !!
 - Toujours privilégier l'ovario-hystérectomie !!!
 - Ovaire rémanent assez fréquent

16

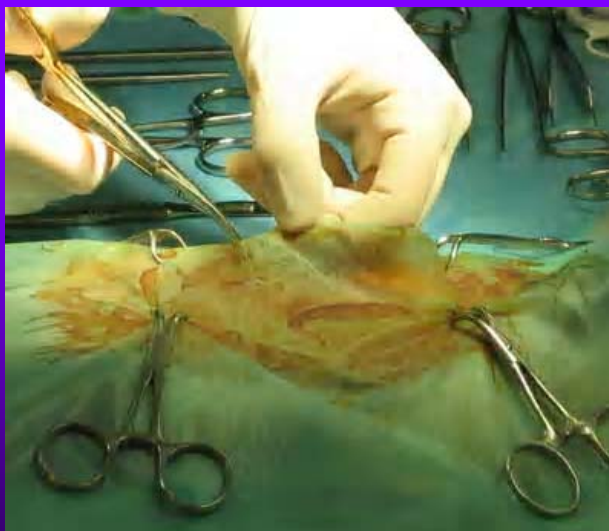déposé Copyright France.com

Toute copie de ces textes et images, en tout ou partie est interdite



Pose du champ à usage unique

17

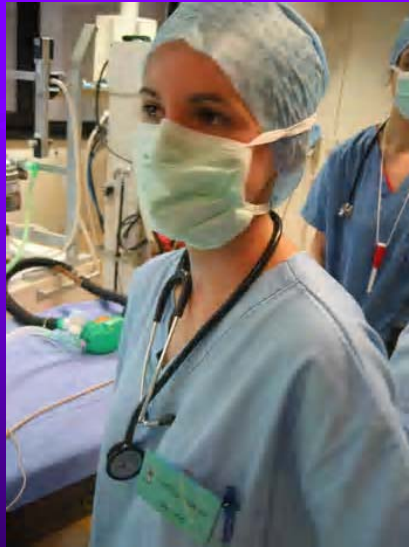

Coupe de l'ouverture de champ

18

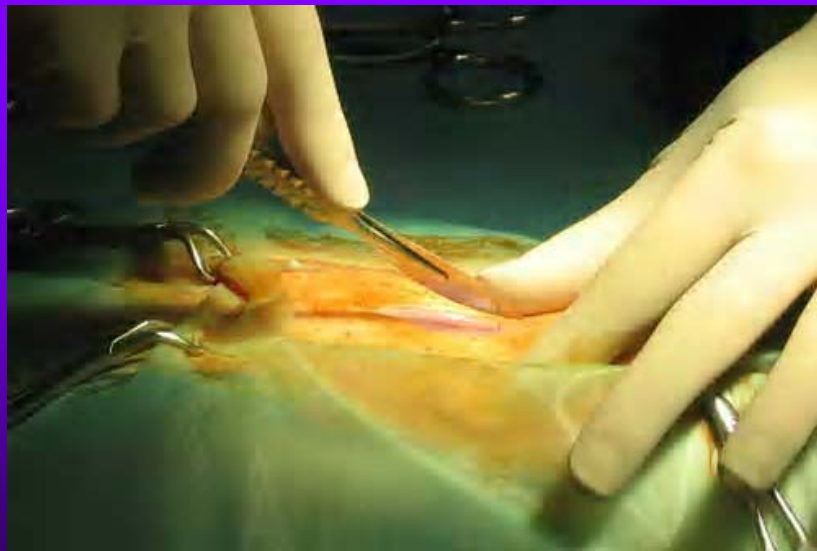déposé Copyright France.com

Toute copie de ces textes et images, en tout ou partie est interdite



Moi !!

19

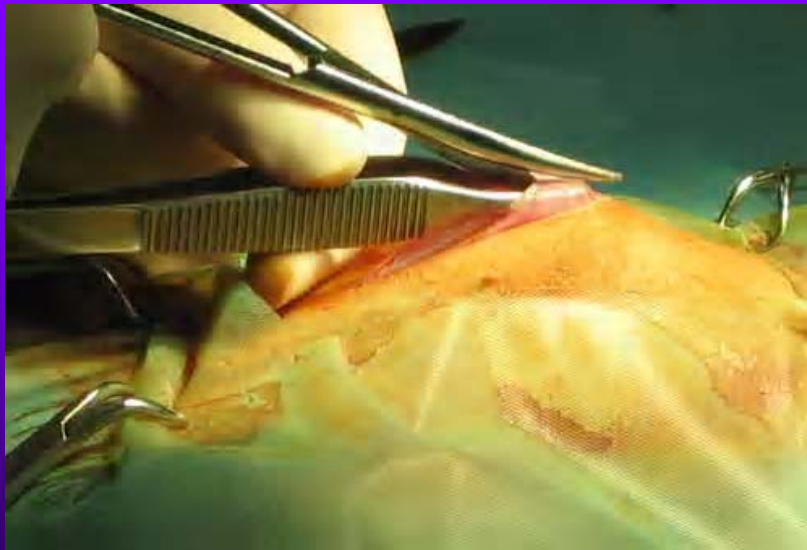

Ouverture de la peau

(au niveau de la ligne blanche - 1 cm en dessous de l'ombilic)₂₀

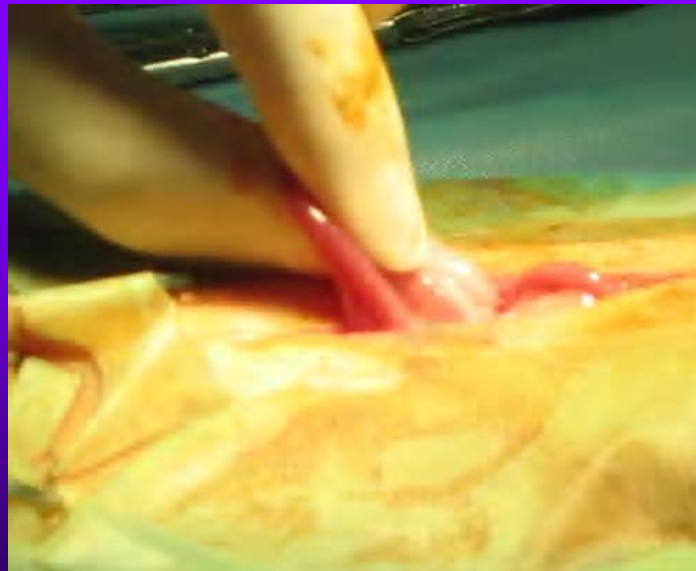déposé Copyright France.com

Toute copie de ces textes et images, en tout ou partie est interdite



Ouverture de la paroi musculaire

21

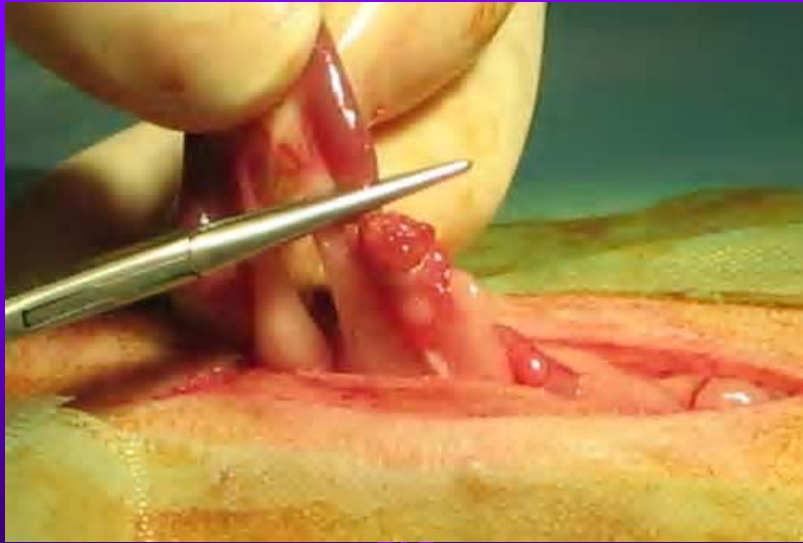

Extériorisation de la corne
(avec le doigt ou au crochet)

22

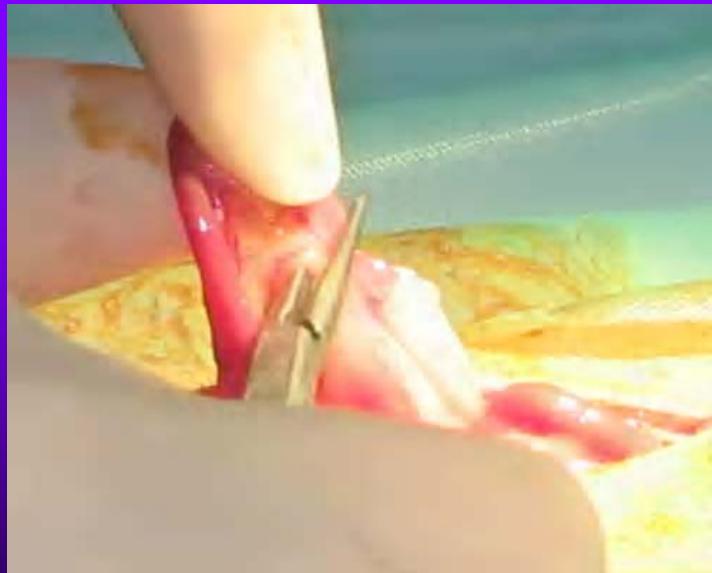déposé Copyright France.com

Toute copie de ces textes et images, en tout ou partie est interdite



Pose du premier clamp

23

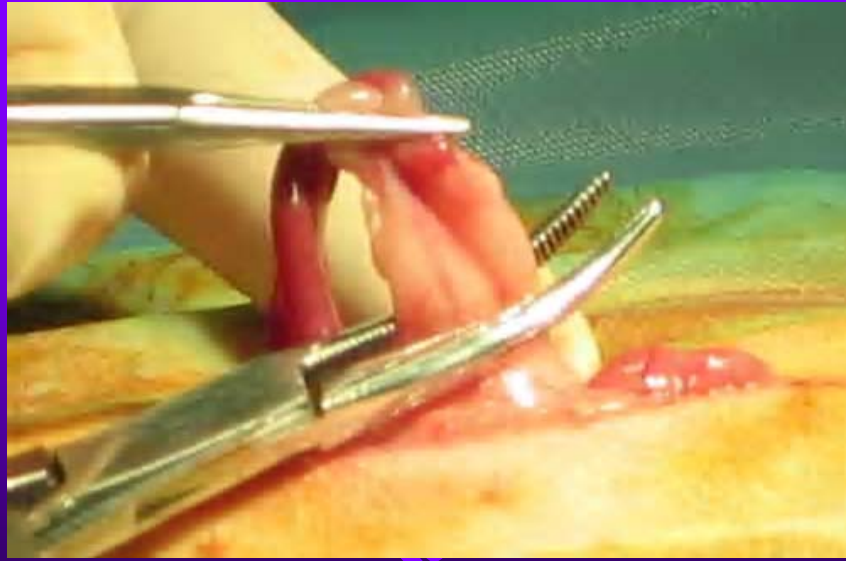

Pose du premier clamp

24

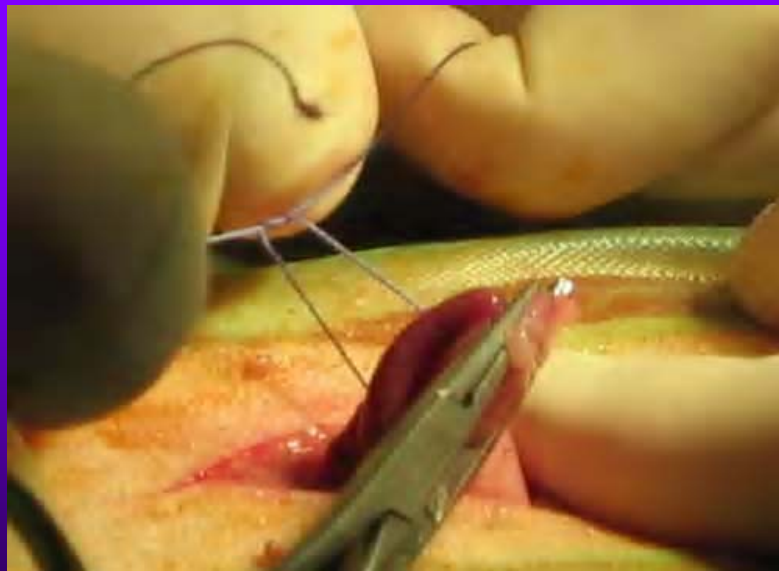déposé Copyright France.com

Toute copie de ces textes et images, en tout ou partie est interdite



Pose du deuxième clamp

25

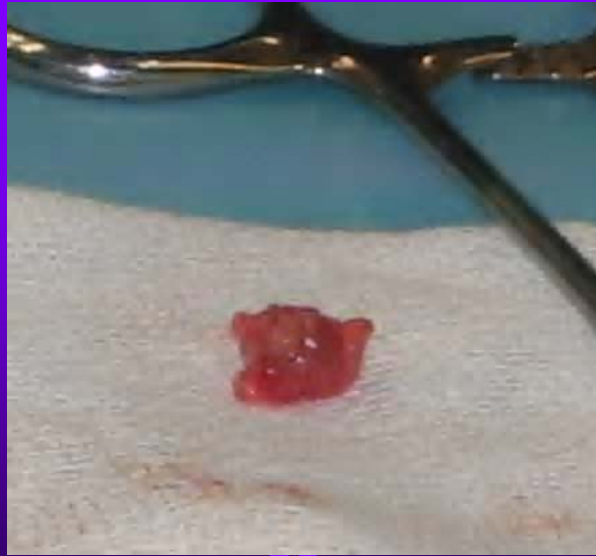

Pose des ligatures

26

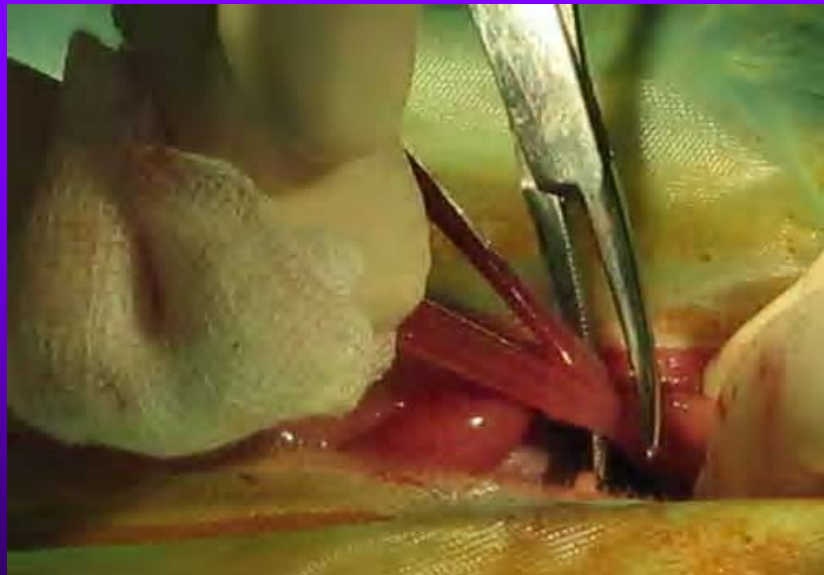déposé Copyright France.com

Toute copie de ces textes et images, en tout ou partie est interdite



Ovaire dans sa bourse

27

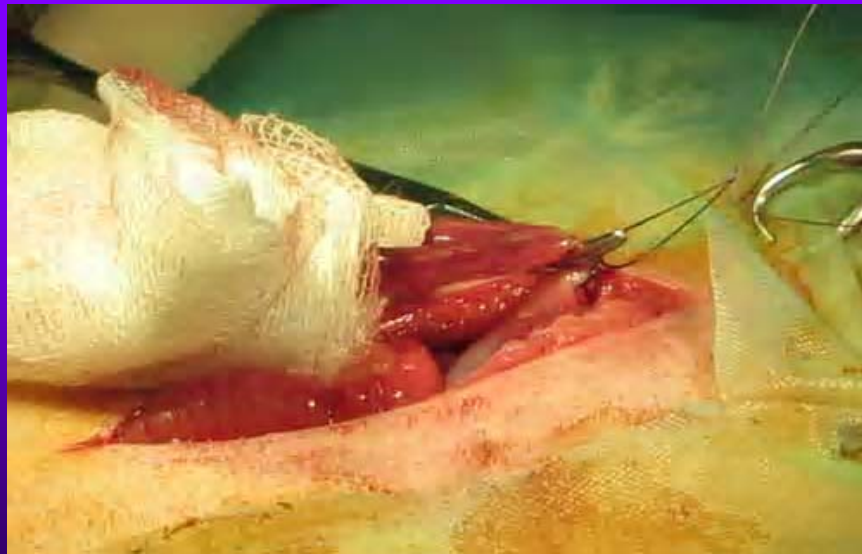

Clampage de l'utérus

28

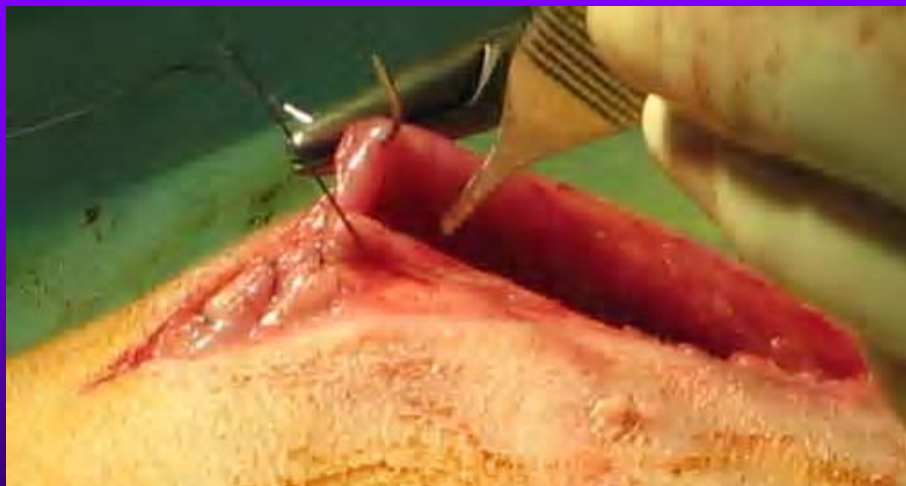déposé Copyright France.com

Toute copie de ces textes et images, en tout ou partie est interdite



Ligature(s) de l'utérus

29



Suture de la paroi musculaire

30

déposé Copyright France.com

Toute copie de ces textes et images, en tout ou partie est interdite

Suture de la peau :

- Surjet intradermique
- Points simples
- Points en U

31

II. Déroulement

- Post-op :
 - Laisser l'animal sur tapis chauffant
 - Eau - alimentation qq H après réveil complet
 - AB et AI ?? (Pré-op? - Per-op? - Post-op?)

32

déposé Copyright France.com

Toute copie de ces textes et images, en tout ou partie est interdite

II. Déroulement

- Castration du mâle :
 - +/- idem que le chat
- Lors d'une prochaine table ronde !

33

II. Conséquences

- Conséquences générales :
 - Odeur moins forte
 - Moins de changement de comportement
 - Souvent : fonte musculaire chez le mâle
 - Plus de rut chez le mâle : diminution de l'odeur, des marquages et de l'agressivité envers les autres mâles

34

déposé Copyright France.com

Toute copie de ces textes et images, en tout ou partie est interdite

II. Conséquences

- Conséquences sur les surrénales :
 - Il a été démontré (Schoemaker, 2000) une corrélation entre l'âge de la stérilisation et l'âge d'apparition de l'hypercorticisme
 - Pathologie la plus fréquente aux USA (furets stérilisés précocement) ~ 25% des furets atteints

35

II. Conséquences : Désordres surrénaliens

- Hyperadrénocorticisme :
 - Différent du Cushing chez le chien !!!
 - Appellation impropre car pas d'augmentation du cortisol
 - Sécrétion d'hormones sexuelles par la glande atteinte
 - Presque uniquement chez les furets stérilisés

36

déposé Copyright France.com

Toute copie de ces textes et images, en tout ou partie est interdite

II. Conséquences : Désordres surrénaliens

- Symptômes :
 - Alopécie symétrique (arrière train, queue, flancs...)
 - Apparition des symptômes de chaleurs chez le femelle et de rut chez le mâle (alors que stérilisés!)
 - Peau fine
 - Fonte musculaire et autres symptômes du Cushing chez le chien

37

II. Conséquences : Désordres surrénaliens

- Lésions des surrénales :
 - Hyperplasie corticale
 - Adénome corticosurrénalien
 - Adénocarcinome corticosurrénalien
- Traitement :
 - Chirurgical si possible (Gauche + facile)
 - Médicamenteux (palliatifs)
!!! ≠ de ceux du chien !!!

38

déposé Copyright France.com

Toute copie de ces textes et images, en tout ou partie est interdite

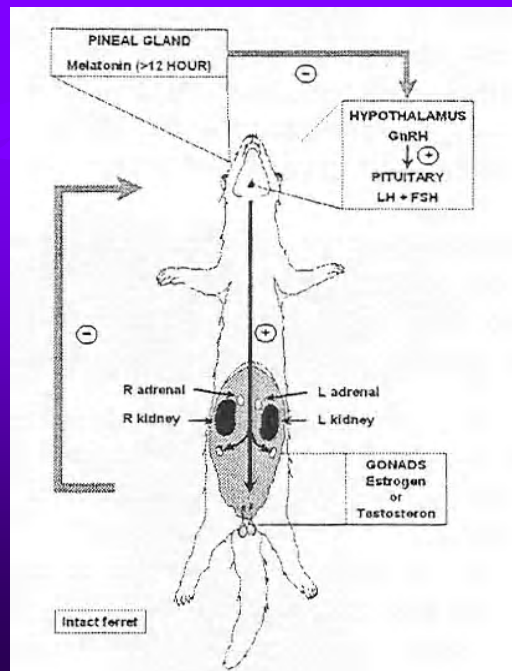
II. Conséquences : Désordres surrénaux

- Conclusions de l'étude de Schoemaker :
(*Correlation between age at neutering and age at onset of hyperadrenocorticism in ferrets. J Am Vet Med Assoc.*)
 - Lien entre stérilisation et désordres surrénaux
 - Temps entre stérilisation et apparition des désordres : 3,5 ans
 - Incidence femelles = mâles

39

Furet entier

Rétrocontrôle négatif



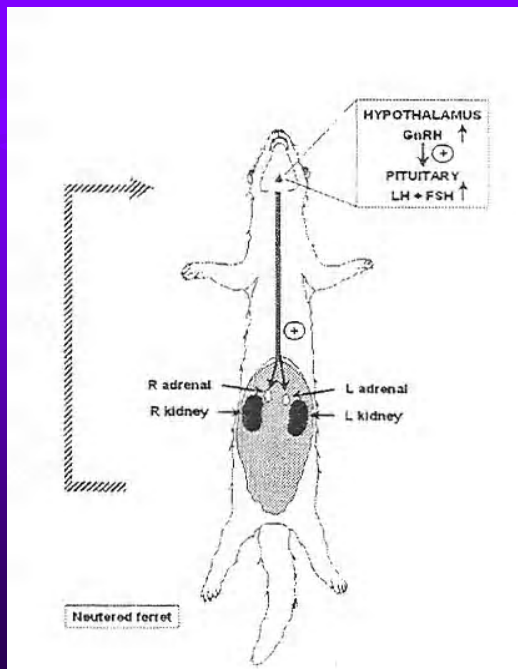
40

déposé Copyright France.com

Toute copie de ces textes et images, en tout ou partie est interdite

Furet stérilisé

Pas de rétrocontrôle



41

II. Conséquences : Désordres surrénaliens

- Etude récente à montré que :
 - Glandes surrénales des furets possèdent des récepteurs LH
 - Les glandes sont alors stimulées par la production continue de LH suite à la gonadectomie
 - Dérèglement → Hyperplasie → Néoplasie

42

déposé Copyright France.com

Toute copie de ces textes et images, en tout ou partie est interdite

II. Conséquences : Désordres surrénaliens

- Autre cause probable :
 - Rythme nyctéméral et baisse de la production de mélatonine chez des furets d'intérieur.

43

II. Conséquences : Désordres surrénaliens

- Conclusions :
 - Eviter stérilisation des mâles si possible
 - Stérilisation le plus tard possible
 - Mais la femelle qui risque l'Hyperoestrogénisme (risque > !!!!)
 - Chercher des alternatives

44

déposé Copyright France.com

Toute copie de ces textes et images, en tout ou partie est interdite

II. Alternatives à la stérilisation

- Injections stop chaleurs :
 - Eviter au maximum P4 et dérivés (pyomètre !!!!)
 - hCH ou GnRH (semble pas poser de problèmes)
 - Injections parfois répétées
 - Pseudo-gestation

45

II. Alternatives à la stérilisation

- Implant de GnRH :
 - Actuellement à l'étude à Utrecht (Dr Schoemaker)
 - "Stérilisation chimique"
 - Début de l'étude : 2005
 - Déjà réalisé sur ~ 160 furets
 - Aucun effet secondaire (sauf chez 1 furette → changement de comportement)
 - Suppression des chaleurs et du rut
 - Odeur des mâles avec implant < celle des mâles castrés !

46

déposé Copyright France.com

Toute copie de ces textes et images, en tout ou partie est interdite

II. Alternatives à la stérilisation

- Implant de GnRH :
 - Analogue de la GnRH → Deslorelin (Suprelorin®)
 - Déjà utilisé chez le chien en Australie et Nouvelle-Zélande avec de très bons résultats
 - Implant SC
 - Durée estimée à ~ 1 an

47

II. Alternatives à la stérilisation

- Implant de GnRH – Mécanisme :
 - Au départ :
 - Libération de GnRH exogène (implant) → libération de LH et FSH endogène → Augmentation des hormones sexuelles (transitoire)
 - Ensuite :
 - Désensibilisation des récepteurs gonadotrophes → diminution des concentrations de LH

48

II. Alternatives à la stérilisation

- Implant de GnRH :
 - Etude très prometteuse !
 - Besoin de candidats !
 - Pour le moment possible que dans le cadre de cette étude : à Utrecht et à Helmond (NL)
 - ~ 70 €

49



Quai-Gonn donne l'exemple !
Il est porteur de cet implant depuis le 08 Mars 2007

50

déposé Copyright France.com

Toute copie de ces textes et images, en tout ou partie est interdite

Bibliographie

- Quinton J. H. Nouveaux animaux de compagnie : petits mammifères. Editions Masson; Les Abrégés vétérinaires. 2003.
- Schoemaker NJ, Schuurmans M, Moorman H, Lumeij JT. Correlation between age at neutering and age at onset of hyperadrenocorticism in ferrets. *J. Am. Vet. Med. Assoc.* 2000, **216**, 195-197.
- Schoemaker N. De relatie tussen voortplantingsorganen (of het gebrek daaraan) en bijniertumoren bij fretten. *Rapport de symposium : Frettsymposium 2004 ; Université d'Utrecht.* 20 novembre 2004 .
- Schoemaker NJ, Kuijten A, Moorman H. Alternative à la castration des furets (Traduction). *Rapport de symposium : Frettsymposium 2006, Maarsse, 28 octobre 2006.*
- Schoemaker NJ, Lumeij JT, Rijnberk A. Current and future option for non surgical neutering of ferrets (Chapter 10). In : *Hyperadrenocorticism in ferrets*, 2003.

51

Autre fiche

- <http://www.infofuret.com/La%20sterilisation%20du%20furet%20et%20ses%20consequences.pdf>

→ Sur mon site : [infofuret.com](http://www.infofuret.com)

52

déposé Copyright France.com

Toute copie de ces textes et images, en tout ou partie est interdite

Merci de votre attention !



53

déposé Copyright France.com

Toute copie de ces textes et images, en tout ou partie est interdite